Revisión de tema

PALPACIÓN DE LOS PULSOS DE LAS EXTREMIDADES INFERIORES: EL ARTE PERDIDO DEL SIGLO XXI.

Ulloa Jorge H, MD[1], Veith Frank, MD[2], Botero Ana María, MD[3], Arévalo Caterine, MD[4]

[1] MD, Profesor titular, Fundación Santafé, Departamento de Cirugía Vascular.
[2] MD, Profesor titular de Cirugía, Colegio de Medicina Albert Einstein, Cirugía Vascular.
[3] MD, Vicepresidente Asovascular, San Vicente Fundación, Departamento de Cirugía Vascular.
[4] MD, Residente de Cirugía Vascular, Universidad de Antioquia, Departamento de Cirugía Vascular.

RESUMEN

Se define como arte perdido, el acto que normalmente requiere alguna habilidad, pero que ya no se practica. En la actualidad, contamos con un sinnúmero de destrezas médicas que se han olvidado y que han sido reemplazadas por tecnologías innovadoras que nos desvían del propósito básico del galeno. Con base en la falta de estandarización de los parámetros para la evaluación de los pulsos de las extremidades inferiores, y con el fin de establecer la importancia de proponer un protocolo internacionalmente aceptado para unificar los conceptos sobre la medición adecuada de los pulsos, se realiza una revisión de la literatura que propone consolidar los conceptos en este aspecto específico de la semiología de los miembros inferiores. Se describen revisiones y la justificación para continuar ejerciendo una práctica que, muchas veces, se ha olvidado y se ha reemplazado, sin tener en cuenta que, desde lo básico y a lo largo del tiempo, es que han surgido los grandes cambios para la medicina actual.

Palabras clave

Pulsos, extremidades inferiores, palpación.

INTRODUCCIÓN

Si nos enfocáramos en las múltiples actividades perdidas a lo largo del tiempo, nos lamentaríamos al observar que lo que alguna vez existió (según fuentes creíbles), actualmente, ya no puede ser localizado en el espacio, y su deterioro se basó en la destrucción, por lo general humana, o el mal uso deliberado de las nuevas tecnologías, accidentalmente o por negligencia.

En el contexto actual de nuestro ejercicio médico, nos hemos dejado invadir por infinidad de recursos, con el fin de facilitar nuestro trabajo, en pro de beneficiar a nuestros pacientes, subutilizando y olvidando que siempre debemos partir de raíces básicas, en donde una anamnesis y un examen físico adecuados, marcan la diferencia del diagnóstico y tratamiento del paciente.

Por lo anterior, la información precisa y cuidadosa del examen físico de las extremidades inferiores resulta de utilidad para la evaluación de la circulación arterial. Y de esta forma, una adecuada revisión del pulso, puede eliminar la necesidad de realizar estudios innecesarios y costosos para la clasificación de patologías como la insuficiencia arterial. Cronológicamente, se han presentado técnicas adecuadas para la correcta examinación de los pulsos, con el fin de recordar el valor y la importancia que las pruebas semicuantitativas tienen para el estudio del sistema arterial. Y esta valía se ha pasado por alto, debido a que se han venido desarrollando múltiples tecnologías que, en vez de aportar, nos confunden y dejan pasar por alto la importancia de la historia clínica para el diagnóstico de varias enfermedades.

Se debe recordar que, con la anamnesis, se lleva a cabo la primera interacción médico-paciente, y es en este momento que se forma la relación terapéutica. De esta forma, con habilidad y práctica, es posible obtener no solo los diagnósticos, sino también el significado de estos para los pacientes, sus expectativas, miedos y actitudes hacia el tratamiento. Asimismo, es posible evitar pruebas diagnósticas innecesarias y limitar todas las investigaciones que llegan a proponerse de manera sobreagregada.

Por lo anterior, el examen físico siempre debe correlacionarse con una anamnesis completa y este debe incluir pulsos palpables, soplos audibles, cambios de color y temperatura, y presencia de úlceras o gangrena[1].

FISIOLOGÍA

Un pulso periférico se refiere a la palpación de la onda de sangre a alta presión, que se aleja del corazón a través de los vasos de las extremidades después de la eyección sistólica. Este fenómeno se ha establecido como una herramienta clínica útil y de fácil acceso en todos los niveles de atención médica. Además de su detección, comúnmente también se evalúan la velocidad, el ritmo, la intensidad y la simetría[2].

Autor de correspondencia: Fabián D. Arias. Correo electrónico: fabiandariomed@gmail.com
Enviado para publicación: Septiembre 2022. Aceptado para publicación: noviembre 2022

Durante la contracción sistólica del corazón, se expulsa una onda de sangre de alta amplitud a través de la válvula aórtica hacia la periferia. Esta onda de alta presión distiende las arterias, especialmente las arterias "elásticas", que tienden a ser más grandes y más cercanas al corazón. Cuando se libera esa distensión, se sostiene un poco la onda sistólica de sangre en todo el cuerpo, creando un pico seguido de una meseta inclinada hacia abajo en forma de onda de pulso (**Figura 1**)[3].

Esta forma de onda se propaga por todo el sistema arterial y se puede sentir y ver fácilmente en varias áreas de la periferia. Es por esto que, en el momento de evaluar la intensidad de los pulsos, las presiones más altas son directamente proporcionales a la intensidad palpada, ya que, a medida que la distensión de los vasos periféricos es más externa y en un grado más alto, mayor es la intensidad del pulso. Además, también está determinada por la presión arterial, así como por otros factores fisiológicos, como la temperatura ambiente. Por ejemplo, las temperaturas más frías causan vasoconstricción, que conduce a una disminución de la intensidad[4].

Finalmente, hay que tener en cuenta que las condiciones patológicas pueden alterar la velocidad, el ritmo, la intensidad y la simetría de los pulsos periféricos, un hecho que nos permite realizar y esclarecer otros diagnósticos.

MÉTODOS DE PALPACIÓN DE LOS PULSOS

Los pulsos periféricos se pueden utilizar para identificar muchos tipos diferentes de patologías y, aunque hay unos métodos diagnósticos con el uso de la última tecnología médica, no se debe desestimar su valor en la práctica clínica, por eso su adecuada palpación es muy relevante[5].

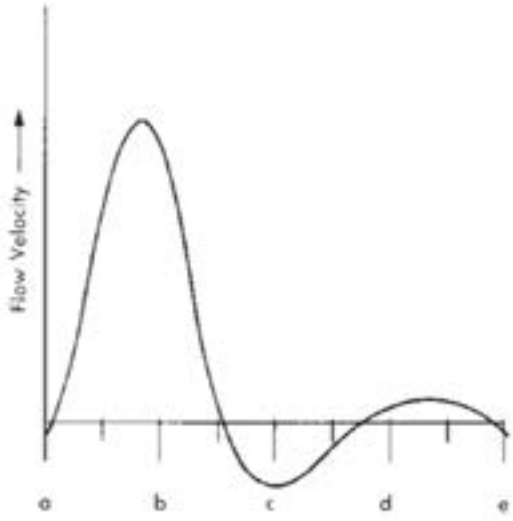

Figura 1. Pulso de flujo de la arteria femoral. a. En la pared, las velocidades son cero. b. El perfil es casi parabólico durante la sístole máxima.
Fuente: Tomada de McDonald DA: Blood flow in arteries, ed 2, Baltimore, 1974, Williams & Wilkins.

En la palpación de los pulsos, se disponen revisiones en las que se han propuesto diversas técnicas para su consecución. Dentro de las recomendaciones principales, el paciente debe estar en una posición cómoda para evitar la tensión muscular. El examinador debe usar las yemas de los dedos de la mano y evitar el pulgar, ya que el pulso en este último puede ser grande y transmitir una sensación que cause una percepción errónea del pulso del paciente. La palpación debe comenzar ligeramente y se va aumentando la presión gradualmente y, de ser posible, la extremidad evaluada debe tener soporte durante toda la palpación[6].

La evaluación comienza con una mirada acerca de las características generales: limitado o débil, rápido o lento, irregular o regular e igual o desigual bilateralmente. La intensidad del pulso se nota y se clasifica subjetivamente en una escala de 0 a 4. Por convención, "+" siempre sigue al número (**Tabla 1**).

Posteriormente, se estudiará el ritmo, sintiéndose el tiempo necesario para notar su variación y no solo ser producto de una pequeña fluctuación producida con el ciclo respiratorio. Por último, se puede medir la frecuencia cardíaca y, siguiendo con el examen físico completo, se puede auscultar el corazón mientras se palpa un pulso periférico para determinar si cada pulso se transmite como un latido palpable[5].

Además, los pulsos se pueden examinar en tres niveles en las extremidades inferiores:

a. El pulso de la arteria femoral común (**Figura 2**) puede ser examinado justo por debajo o por encima del ligamento inguinal. También, se debe tener en cuenta que hay factores que pueden disminuir la sensibilidad en la percepción de los mismos, como la obesidad, en donde se localizan otros puntos de referencia para detectarlos. Asimismo, la arteria femoral común puede ser palpada varios centímetros proximales al ligamento inguinal en pacientes delgados.

b. El pulso de la arteria poplítea (**Figura 3**) es más difícil de palpar, ya que generalmente se ubica entre la parte medial y tercio lateral de la fosa poplítea, y se encuentra oculto por el músculo suprayacente. La pierna del paciente debe estar levemente flexionada y relajada, y el examinador debe usar cuatro dedos de ambas manos para palpar en la fosa, mientras se aplica una contrapresión moderada a través de los pulgares en la rótula.

Tabla 1. Escala de clasificación del pulso.

0	Pulso no palpable
1+	Apenas detectable
2+	Ligeramente disminuido, pero mayor que 1+
3+	Normal y fácilmente palpable
4+	Más fuerte de lo normal

Fuente: Tomada de Ball, J.W. and others. (2015). Blood vessels. In Seidel's guide to physical examination (8th ed., pp. 332-349). St. Louis: Mosby.

Figura 2. Pulso arteria femoral.
Fuente: Los autores.

Figura 3. Pulso arteria poplítea tomado en miembro inferior derecho.
Fuente: Los autores.

c. El pulso tibial posterior (**Figura 4**) se puede encontrar debajo de la cara medial del maléolo, y realizar una presión suave con tres o cuatro dedos desde arriba suele permitir una palpación adecuada. En estos casos, un aumento de la presión puede ser contraproducente en pacientes con perfusión arterial deficiente, ya que es posible que los examinadores confundan su propio pulso; así, la relajación y dorsiflexión del pie podría mejorar su detección.

El pulso dorsal del pie (**Figura 5**) se encuentra en el dorso del pie, entre el segundo y el tercer metatarsianos, y suele estar entre 3 y 4 cm por encima de los dedos. En algunos casos, puede encontrarse más lateralmente. Colocar los dedos de ambas manos sobre el dorso del pie permite la detección de pulsos difíciles, y esto se debe tener en cuenta porque este pulso está ausente congénitamente en cerca del 10% de las personas y su ausencia puede no ser patológica[7].

El pulso es un impulso transmitido y generalmente no discreto, su valor es muy importante para darnos una mirada global de la enfermedad arterial, pero también nos permite distinguir el compromiso según los niveles comprometidos; es decir, entre enfermedad aortoilíaca, en la cual los pulsos femorales están disminuidos, y la enfermedad infrainguinal, en donde los pulsos femorales son normales[8].

UTILIDAD DE LA PALPACIÓN DE PULSOS

Palpar con una adecuada técnica de reproducibilidad y precisión, sin prisa y con una evaluación de buena calidad, permite sospechar el diagnóstico de la enfermedad arterial periférica en los pacientes con factores de riesgo para padecerla. Su medición en el examen físico es una ayuda diagnóstica que se puede correlacionar con otros métodos diagnósticos no invasivos, permitiendo llegar a conclusiones más sólidas sobre el

Figura 4. Pulso de arteria tibial posterior de miembro inferior izquierdo.
Fuente: Los autores.

Figura 5. Pulso dorsal del pie (arteria pedia) tomado en miembro inferior izquierdo.
Fuente: Los autores.

estadio del paciente. No obstante, los pulsos palpables con índice tobillo-brazo bajos establecen claramente la necesidad de mediciones más objetivas, siempre que se sospeche una isquemia arterial. Pero, al palpar cuidadosamente las arterias, aumenta la fiabilidad de la palpación del pulso, llegando a ser cada vez más verídico[9,10].

CONCLUSIONES

La palpación del pulso debería ser considerada como un arte que, aunque en algunas ocasiones se haya perdido, debe surgir de forma innata o adquirida con el aprendizaje y la enseñanza en los cirujanos vasculares, como una forma de expresión estética que recree una perspectiva global de la manifestación de múltiples síntomas de una enfermedad. Además, aunque a veces represente por sí solo un signo físico poco fiable, no se debe subestimar y debería utilizarse en combinación de mediciones objetivas como guía para el manejo clínico de la enfermedad arterial periférica.

REFERENCIAS

1. Liapis CD, Balzer K, Benedetti-Valentini F, Fernandes e Fernandes J, editors. Vascular Surgery. Berlin, Heidelberg: Springer Berlin Heidelberg; 2007.
2. Torres A. Farreras-Rozman. Medicina Interna. Vol. I, Infecciones respiratorias. 2020.
3. Book Reviews. Ann R Coll Surg Engl. 2011 Mar 1;93(2):176-80.
4. H Kenneth Walker MWDHM and JWHMD. Clinical Methods, 3rd edition The History, Physical, and Laboratory Examinations.
5. Zimmerman B, Williams D. Peripheral Pulse. 2022.
6. Hill RD, Smith RB. Examination of the Extremities: Pulses, Bruits, and Phlebitis. Clinical Methods: The History, Physical, and Laboratory Examinations. 1990.
7. Robertson GS, Ristic CD, Bullen BR. The incidence of congenitally absent foot pulses. Ann R Coll Surg Engl. 1990 Mar;72(2):99-100.
8. Vascular Surgery. London: Springer London; 2006.
9. Marx HT, Yu PN. Clinical examination of the arterial pulse. Prog Cardiovasc Dis. 1967;10(3).
10. Brearley S, Shearman CP, Simms MH. Peripheral pulse palpation: an unreliable physical sign. Ann R Coll Surg Engl. 1992 May;74(3):169-71.